胃前庭部毛細血管拡張症

日本医科大学消化器内科学特任教授・内視鏡センター長
貝　瀬　　満
（聞き手　山内俊一）

胃毛細血管拡張出血についてご教示ください。

81歳男性で経皮的冠動脈形成術および発作性心房細動のため、２種類の抗血小板薬、１種類の抗凝固薬を処方中。タール便出現のため、検査され、上記診断にて内視鏡下胃粘膜結紮術を施行されました。

＜大阪府開業医＞

山内　貝瀬先生、胃の毛細血管拡張出血というのは、イメージはできるのですが、具体的にどのような状態のものなのでしょうか。

貝瀬　これは胃の粘膜、特に表面に近いところの毛細血管が通常の毛細血管よりも拡張しているために出血した状態といえます。毛細血管拡張症には、バックグラウンドが異なる２つのカテゴリーのものがあります。一つは全身に血管拡張症が出てくるような遺伝性出血性毛細血管拡張症、オスラー・ウェーバー・ランデュ病といわれるものです。もう一つは、そういう遺伝的なものではなくて、肝硬変や腎不全、全身性硬化症などの自己免疫性疾患をバックグラウンドとして発生する毛細血管拡張症の症例で、その場合の特徴としては、胃の奥側、胃の前庭部に、ちょうどスイカの皮の模様のようなかたちでたくさん血管拡張症が出てきて、そこが出血する病態。大きく分けると、この２つが臨床的に問題があるものだろうと思います。

山内　そうしますと、遺伝性のものと、後天性のものとに分けられるのですね。

貝瀬　そういうことになります。

山内　遺伝性のものに関しては比較的若いころから発症するのですね。

貝瀬　そのとおりだと思います。

山内　今回の症例は81歳の方なのですが、高齢者に関しては、まさに後者のタイプということですね。

図１　活動性出血を呈する胃前庭部毛細血管拡張症（GAVE）

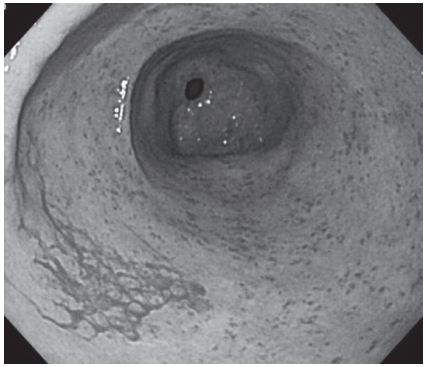

胃前庭部に毛細血管拡張症が多発し、その一部から活動性出血（oozing）を認める

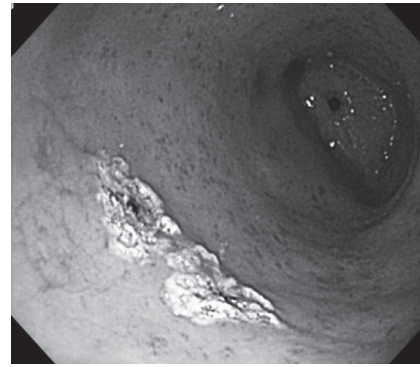

活動性出血に対してargon plasma coagulation（APC）による焼灼・凝固止血術を行った

貝瀬　おそらくそうだろうと思います。

山内　何か病名はついているのでしょうか。

貝瀬　先ほど少しお伝えしたように、胃の前庭部に特徴的な血管拡張症が多発してくるので、日本語でいいますと、胃前庭部毛細血管拡張症。英語でいうと、gastric antral vascular ectasia、頭文字を取ってGAVE（ゲイブ）と呼称される疾患になります。

山内　次に、どうしてこの疾患が注目されるようになったのでしょうか。

貝瀬　おそらくこの方はGAVEだろうという前提で少しお話ししますが、もともとこのGAVE、昔からもちろん指摘されていた病態です。最近、特に高齢社会の中で、いろいろな病気を持ったまま長命になって、生存される方が増えてきました。その中で、この方のように抗血栓薬を複数のむ率が非常に高くなってきたかと思います。そうすると、どうしても出血をきたしやすいということで、より注目されるようになったというわけです。

山内　実際に血管が浮き出たような状況と考えてよいのですね。

貝瀬　そうですね。

山内　イメージからいいますと、固いものを食べたら危ないという感じがするのですが、いかがでしょう。

貝瀬　本当の原因、引き金になるものというのは明確ではありませんが、胃の前庭部になぜ、そういうちょうどスイカの模様のように出てくるかというと、胃の前庭部というのは、食べ物

図２　活動性出血を呈する遺伝性出血性毛細血管拡張症（Osler-Weber-Rendu病）

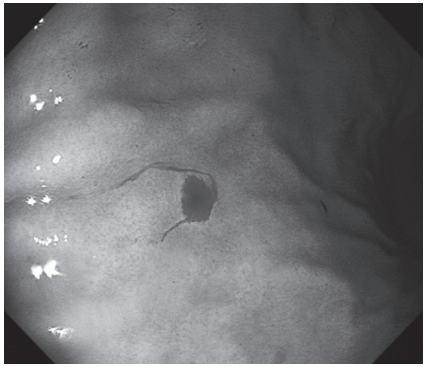

Osler-Weber-Rendu病に伴う
毛細血管拡張病変から活動性出血
（oozing）を認める

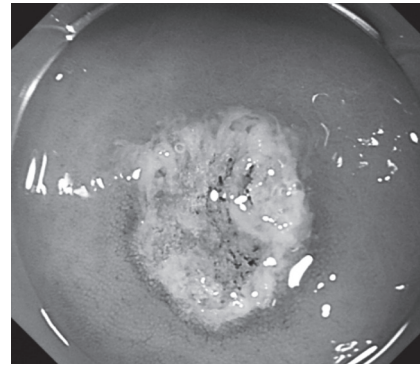

活動性出血に対してargon plasma
coagulation（APC）による焼灼・凝固
止血術を行った

が入ってきて消化したものを胃から十二指腸に押し出すときに、かなり強い蠕動が発生します。そうすると、ちょうど筋のようなかたちで収縮します。そういう機械的な刺激が起きやすい場所なのです。もう一つは、胃はご承知のように胃酸を分泌する臓器で、胃酸自体で粘膜傷害が起きます。特に胃の前庭部はもともと胃酸を分泌しない部位にあるので、意外と酸に弱いというバックグラウンドがあります。そういうことも含めて、おそらく胃の前庭部に多いのではないかと推定されています。

山内　そうしますと、出血の原因としては外部的なものよりも自らの動きによって生み出されたということですね。

貝瀬　そうですね。なおかつ、肝硬変や腎不全など、autoimmune system sclerosisみたいなバックグラウンドで、何らかの血管が拡張しやすい病態があって、加えてそのような内因的といいますか、蠕動だったり、酸だったり、そういうことも関係しているのかと思います。

山内　おそらく血管も少しもろいのでしょうね。

貝瀬　間違いなくそのとおりだろうと思います。

山内　出血で気がつく、この症例ではタール便ですが、出血自体はピンからキリまであるということですか。

貝瀬　少量のものから、貧血でショックに至るような症例も多いです。通常は毛細血管の拡張症なものですから、

大量に、例えば10分間に１リットル出血するようなことはなく、だいたいじわじわ出血することが多いです。ですので、意外と気がつかず、貧血が出てきて、精密検査をしたら見つかるということがあります。この方は抗血栓薬を３剤のんでいたので、通常以上に出血してタール便というかたちで発症したのではないかと推測します。

山内　これは以前からわかっていたもの、少なくとも内視鏡が出てきてからわかってきたものでしょうか。

貝瀬　そのとおりです。この病気自体は1980年代にはGAVEと呼称されており、以前から知られていました。

山内　現時点では、内視鏡をやっているかぎり、ほぼわかると見てよいのですね。

貝瀬　この病態があること自体は内視鏡で見ると一目瞭然で、胃の前庭部に赤い血管拡張が非常に特徴的な配列で見えますので、診断すること自体は難しくないと思います。

山内　偶発的に見つかる場合もあるのですね。

貝瀬　あります。ただ、出血していなくても、「ああ、そうだね」というケースはあります。

山内　だいたいどのぐらいの頻度で見られるものなのでしょうか。

貝瀬　頻度についてはなかなか正確な統計は難しいと思いますが、遺伝性の血管拡張症については、１万人に２人ぐらいというデータがあります。珍しい病態です。一方、先ほどお話ししているようなGAVE、胃の前庭部の血管拡張症は、病態としては肝硬変だったり腎不全など、比較的ポピュラーな疾患に伴ってきますので、頻度的にはオスラー・ウェーバー・ランデュ病などの遺伝性のものに比べると、おそらく２桁ぐらい違う頻度で発見される病態だろうと思います。

山内　そんなに珍しくはないのですね。

貝瀬　そのとおりです。

山内　治療は結局、出血対応になるのでしょうが、基本的にこれ自体は、良性の疾患ですね。

貝瀬　そうですね。

山内　ただ、場合によっては吐血など激しい症状も生じるのですか。

貝瀬　そうですね。この方はおそらく抗血栓薬をやめられない方でしょうから、そうすると、これからものみ続けるためには、出血原因になる病態を解消する治療が必要になってくるといえると思います。

山内　具体的にはどういった治療法がなされるのでしょうか。

貝瀬　日本では、粘膜を焼灼する治療が一番ポピュラーに行われています。具体的にいいますと、焼灼用の止血鉗子を使う方法、それからAPC（argon plasma coagulation）という、アルゴンガスを使って電気のスパークを空中

で飛ばす方法。ちょうど稲妻のようにスパークを飛ばす機械があります。それで焼く治療が日本では一番多く行われていると思います。

山内　ほかにも治療法があるのですね。

貝瀬　そうですね。この症例では胃の粘膜結紮術という方法を使ったとのことですが、先ほどの焼く治療は、どちらかというと表面だけが焼けることが多い治療法になります。表面だけ焼いて止まれば、それでオーケーですが、もう少し深いところに血管が拡張していたりすると、表面を焼いても、出血を繰り返すことがあります。その場合は粘膜結紮術をすると、粘膜から粘膜下層をバンドで締め上げて、そこに人工的な潰瘍をつくり、その潰瘍が治癒する段階で瘢痕治癒して血管拡張症がなくなるので、こちらのほうがより深いところまで血管拡張症を消失する効果があり、より長期的な効果が高いということになるかと思います。

山内　バンドのようなもので縛ってしまうということですが、阻血になって、かえってたいへんなのではという感じもするのですが、そこに至らず、潰瘍のまま自然治癒していくものなのでしょうか。

貝瀬　おっしゃるとおりで、当然バンドで締め上げますから粘膜自体は阻血になります。その結果、潰瘍が形成されますが、筋層側には結紮のバンドを掛けませんので、筋層は生きています。胃の壁全体に阻血が発生すると穿孔してしまうのでたいへんなことになりますが、粘膜と粘膜下層の一部だけ締め上げることでターゲットとする粘膜、粘膜下層の血管拡張したものが消失する効果を期待しているので、阻血は局所的に粘膜から粘膜下層だけにするということです。

山内　質問は偶発的に見つかったケースですが、予防的に治療することはできるのでしょうか。

貝瀬　出血していない場合は積極的には治療しません。というのは、先ほどお話ししたように、胃の前庭部に多数あるので、１回の治療だけで終わらないことが多いからです。ですから、体への負担もあるので、臨床的に出血していないのに、負担のかかる入院治療をすることは一般的には行われていません。

山内　どうもありがとうございました。