閉鎖孔ヘルニアの診断と治療

聖路加国際病院ヘルニアセンター長
嶋　田　　元
（聞き手　池脇克則）

閉鎖孔ヘルニアの診断と治療についてご教示ください。

＜福岡県開業医＞

池脇　閉鎖孔ヘルニアの診断と治療についての質問です。ヘルニアの中の閉鎖孔ヘルニア、ちょっと調べた範囲では非常に珍しいタイプのヘルニアとお聞きします。まずヘルニアの種類や頻度から教えてください。

嶋田　ヘルニアは本来あるべき場所と異なる場所に臓器が出てくるということが基本の言葉ですけれども、一番多いのは椎間板ヘルニアというのがよく聞く話だと思います。体表からわかる外ヘルニアと、わからない内ヘルニアの２種類があります。内ヘルニアは非常に珍しいものが多く、今回の閉鎖孔ヘルニアに関して言いますと、外ヘルニアという分類です。外ヘルニアで日本で一番多いのが鼠径部のヘルニアで、鼠径ヘルニア、大腿ヘルニアが多いということになります。

男性と女性で比べると、解剖学的な構造で、睾丸や、睾丸を栄養する血管や精管などもあることから、男性に非常に多い病気です。文献的には、男性は一生涯にだいたい27％ぐらいの方がかかるといわれているので、かなりポピュラーな疾患です。そして治療方法も今のところ手術以外にはないという疾患になります。

池脇　ヘルニア全体で年間約15万人の方が手術を受けているのですね。

嶋田　そうです。かなり多いですね。

池脇　その多くがいわゆる鼠径ヘルニアですから、男性が多いのですね。

嶋田　はい。

池脇　その中で閉鎖孔ヘルニア、頻度としてはどのくらいなのでしょうか。

嶋田　全ヘルニアの中の0.05～2.2％ぐらいといわれていまして、年間にだいたい100～200例の鼠径部のヘルニアの手術をしている施設では、年間に

１～２例程度は遭遇する頻度になるかと思います。

池脇　鼠径ヘルニアは男性が多いけれども、閉鎖孔ヘルニアはむしろ女性が多いと聞いていますがどうでしょうか。

嶋田　そうですね。70～80代のやせ型の女性に非常に多いとされています。

池脇　起こりやすい機序、原因というのはどういうことなのでしょうか。

嶋田　閉鎖孔は、その孔の中に閉鎖動脈や閉鎖神経という構造物が通っています。通常は孔も小さくて、腹膜の壁側の腹膜前脂肪という脂肪に覆われているので、あまりヘルニアの症状を呈さないのですけれども、やせてきたり、高齢や、多産の女性では脂肪が薄くなって出やすいと考えられています。

池脇　閉鎖孔に神経が通っているとなると、例えばヘルニアによって神経の刺激症状なども出てくるのでしょうか。

嶋田　有名な教科書的なものですと、ハウシップロンベルク徴候といいまして、ヘルニア内容物が閉鎖神経を圧迫することによって、主に大腿の内側の部分にしびれや痛みなどを訴え、足を伸ばしたり、足を内旋させたりすると痛みが強くなるという症状になります。ただ、100％出るわけではなくて、だいたい半数ぐらいの人で出現すると思います。

池脇　患者さんに「先生、ちょっと鼠径のあたりが膨れてきたんだ」と言われて見ると、確かに膨れている。では鼠径の専門医に診てもらうことになってという経緯で、たぶん診断、治療に行くのでしょうけれども、この閉鎖孔ヘルニアというのはあまりぷくっと膨らむようなことはないのですか。

右閉鎖孔ヘルニア嵌頓CT
（83歳女性　身長145㎝　体重31㎏）

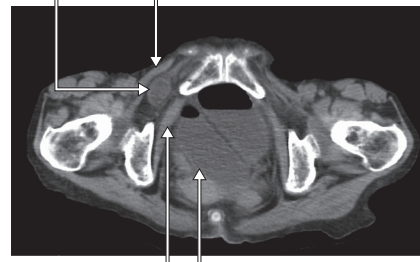

嶋田　見た目で膨らんでいるということはほとんどなく、腸閉塞の症状で見つかることが多いです。

池脇　そうすると、腸がヘルニアでそこに出ていって、嵌頓状態になると、一刻を争うような症状になってしまうのですか。

嶋田　そうです。特に開腹歴のない高齢のやせている女性で腸閉塞症状がある場合には、この閉鎖孔ヘルニアで

あることが多いです。そして嵌頓、絞扼といった状態のことが多いですね。

池脇　緊急に近いような状況と、そうでもない状況で、いずれにしても閉鎖孔ヘルニアの診断ということになると思うのですけれども、見た目にぷくっとしていなければ、どのように診断したらよいのでしょうか。

嶋田　現在はCT等が入っている施設が多くありますので、CTで骨盤まで、閉鎖孔が含まれるところまで撮影していただくと、典型的な所見として診断することが容易です。また、超音波検査で閉鎖孔を見ることによって脱出状態がわかったり、エコーのプローベで脱出している部分を愛護的に圧迫してあげることで嵌頓化が解除されて、緊急手術が回避されるという報告も最近出てきています。

池脇　基本的にはCTあるいはエコーで診断、なかなか単純のレントゲンというのは難しいのですね。

嶋田　そうですね。単純のレントゲンでは腸閉塞のニボー像の所見ぐらいしか出ないと思います。

池脇　閉鎖孔ヘルニアでも本人は症状がない。こういった場合はどうなのでしょう。

嶋田　この閉鎖孔ヘルニアは、嵌頓するだけではなくて、時に自然に解除されたりして、時々腸閉塞症状が不定期的に表れるようなこともあるので、その意味ではかなり診断が難しい部類になることもあると思います。

池脇　基本的には様子を見るというよりも、診断がついた時点で、症状があれば当然、ない場合でも将来そこで小腸が嵌頓して、壊死という危険もないわけではないので、原則手術という理解でよろしいですか。

嶋田　基本的には手術でよいと思います。閉鎖孔ヘルニアは両側に孔が開いているパターンもありますし、また、大腿ヘルニアなどの緊急の手術になりやすい疾患を合併している場合もありますので、原則、発見された場合には、全身状態が許せば手術になるかと思います。

池脇　閉鎖孔ヘルニアは右側に多いと聞きましたが、それはどういうことなのでしょう。

嶋田　一説では左側にS状結腸が存在していて、そのために嵌頓しにくいというような報告もありますけれども、なかなか定かではないですね。

池脇　手術に関しては、私の理解はメッシュを使うぐらいしかないのですけれども、閉鎖孔ヘルニアの現状の手術はどういうことなのでしょう。

嶋田　これは患者さんの状態によります。先ほども申したように、腸閉塞という緊急な状態で手術になることが多いので、腸が絞扼、壊死している場合は状況に応じて腸管を切除しなければならない。腸管切除を行った場合には、人工物、メッシュを使うと、その

後、そこが感染を起こしてしまって治療に難渋することが時にあります。このため、まずは救命の処置として腸閉塞の手術をする。そして、もともと開いている孔は可及的に、例えば飛び出ているヘルニア嚢をおなかの中に引っ張り込んで、とりあえず縛っておいて緊急な状態を回避して、後日、腹腔鏡や切開法などで人工のメッシュを置いて根治の治療を行う、いわゆる二期的な方法なども考えられます。

また、手術中に嵌頓の状態が解除されて、壊死がないという状態であれば感染のリスクは少ないので、そのままメッシュを用いた一期的な手術で根治を目指すということも可能です。

池脇　今先生が言われた腸管、主に小腸でしょうけれども、壊死に陥ったという場合には、腹腔鏡による手術が多いのでしょうか。それとも、開腹なのでしょうか。

嶋田　それは施設によると思います。緊急で腹腔鏡手術ができる施設、できない施設がありますし、提供している医療体制や状況によって変わると思います。設備が整っているところであれば、腹腔鏡でまずは確認をして、嵌頓している小腸を解除して、そのまま腸管の虚血が進むか、進まないかを判断して、一期的な手術をするか、二期的な手術をするかという選択もできるようになってきています。

池脇　私のイメージしたヘルニアというのはそんなに緊急の状況ではなくて、手術を決めて、当日に手術をして、翌日か翌々日には退院みたいな感じに思っていましたが、閉鎖孔ヘルニアの場合の現場はちょっと違いますね。

嶋田　そうですね。

池脇　ありがとうございました。